# MIESZANY GUZ PODŚCIELISKOWO-NABŁONKOWY NERKI – OPIS PRZYPADKU

MIXED EPITHELIAL AND STROMAL TUMOR OF THE KIDNEY – A CASE REPORT

Piotr Lewitowicz[1, 2], Agata Horecka-Lewitowicz[3], Marek Długosz[4], Sławka Urbaniak[2]

[1] Zakład Fizjologii i Patofizjologii, Instytut Pielęgniarstwa i Położnictwa
Wydział Nauk o Zdrowiu Uniwersytetu Humanistyczno-Przyrodniczego Jana Kochanowskiego w Kielcach
Kierownik Zakładu: prof. zw. dr hab. n. med. Marek Kochmański

[2] NZOZ Zakład Patologii, ul. Jagiellońska 70, Kielce
Kierownik: prof. zw. dr hab. n. med. Marek Kochmański

[3] Zakład Profilaktyki Społecznej, Instytut Zdrowia Publicznego
Wydział Nauk o Zdrowiu Uniwersytetu Humanistyczno-Przyrodniczego Jana Kochanowskiego w Kielcach
Kierownik Zakładu: dr hab. n. hum. prof. UJK Monika Springer

[4] Zakład Opieki Zdrowotnej w Ostrowcu Świętokrzyskim, Oddział Urologii
Ordynator: dr n. med. Marek Długosz

**STRESZCZENIE**

W pracy opisano przypadek rzadkiego łagodnego guza nerki pod postacią *Mixed epithelial and stromal tumor* u 75-letniej kobiety.
Klinicznie guz bezobjawowy, wykryty przypadkowo podczas usg jamy brzusznej. W usg guz lity hypoechogeniczny o średnicy 5 cm; w tomografii komputerowej wykazano w środkowej części kory prawej nerki litą zmianę o wymiarach 36×49×48 mm, modelującą zewnętrzny zarys nerki i ulegającą wzmocnieniu kontrastowemu słabszemu od pozostałego miąższu /42-48 jH/.
Histopatologicznie guz dwufazowy z dominacją rozrostu wrzecionowato-komórkowego o immunofenotypie miofibroblastycznym z ekspresją receptorów estrogenowych i progesteronowych. Część nabłonkowa guza o architektonice cewkowej i drobnotorbielowatej z ogniskami metaplazji rzęskowej i ogniskami „thyreoidyzacji".

**Słowa kluczowe:** guz nerki, mieszany guz podścieliskowo-nabłonkowy, MEST, nowotwór podścieliskowy nerki.

**SUMMARY**

The paper describes the case of a rare benign tumor of the kidney in the form of mixed epithelial and stromal tumor in a 75-year-old woman.
Clinically asymptomatic tumor, accidentally diagnosed during an ultrasound of the abdominal cavity. In an ultrasound scan a solid hypo-echogenic tumor with 5 centimeters in diameter; computer tomography revealed in the middle section of renal cortex of the right kidney a solid change with the dimensions of 36×49×48mm modeling the outer outline of the kidney and undergoing weaker contrast intensification than the rest of the parenchyma /42-48 jH/.
In terms of histopathology a diphasic tumor with the domination of spindle-shaped cells proliferation characterized by mio-fibroblastic immune-phenotype with the expression of estrogen and progesterone receptors. The epithelial part of the tumor with tubular and micro-cystic architecture and with focuses of ciliary metaplasia and "thyreoidization".

**Key words:** tumor of the kidney, mixed epithelial and stromal tumor, MEST, stromal neoplasm of the kidney.

## WSTĘP

Mieszany guz podścieliskowo-nabłonkowy nerki został po raz pierwszy opisany w 1998 roku przez Michala i wsp [1]. Wcześniej nowotwór był klasyfikowany pod różnymi nazwami, jak *adult mesoblactic nephroma (adult type), cystic hamartoma of the renal pelvis, leiomyomatous renal hamartoma, cystic hamartoma of renal pelvis, solitary multilocular cyst of the kidney, multilocular renal cyst with müllerian-like stroma, adult metanephric stroma tumor* [2, 3].

Często obserwowanym zjawiskiem jest występowanie MEST u kobiet w średnim i podeszłym wieku, często po estrogenoterepii [2, 3].

Poza nerkową lokalizacją guza opisano przypadek występowania MEST w pęcherzykach nasiennych [7] oraz zbliżone morfologicznie i immunofenotypowo guzy w wątrobie i trzustce typu *cystadenoma mucinosum* [8, 9].

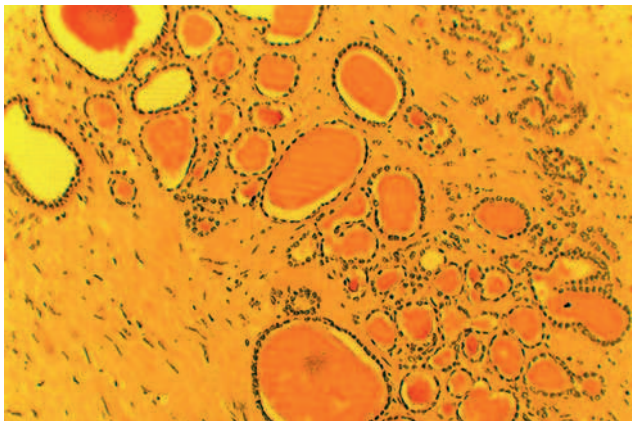

Fot. 1. Wrzecionowatokomórkowe, bogato unaczynione podścielisko guza z częścią nabłonkową (powiększenie 10-krotne)

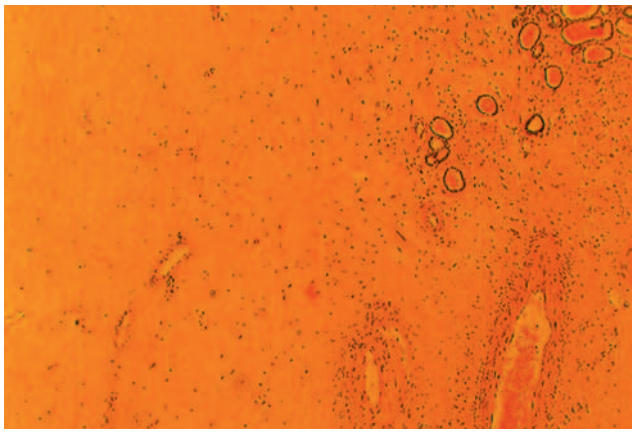

Fot. 2. Ogniska „thyreoidyzacji" w guzie (powiększenie 20-krotne)

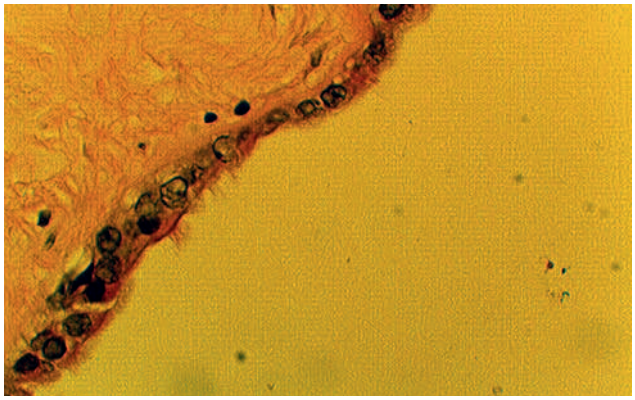

Fot. 3. Nabłonek typu sześciennego z metaplazją rzęskową wyścielający przestrzenie torbielowate (powiększenie 40-krotne)

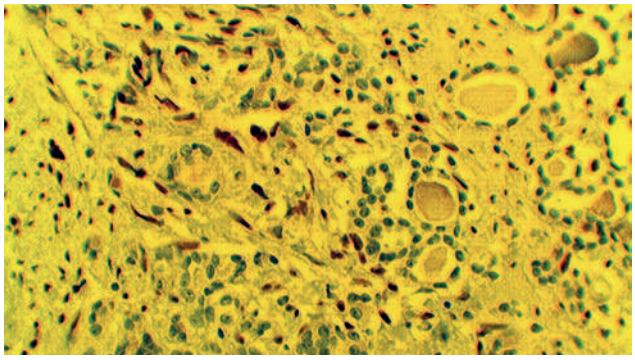

Fot. 4. Ekspresja receptorów estrogenowych w podścielisku (powiększenie 20-krotne)

## OPIS PRZYPADKU

Opisujemy przypadek nowotworu nerki pod postacią mieszanego guza podścieliskowo-nabłonkowego. Nowotwór zdiagnozowano u kobiety w wieku 75 lat.

Pacjentka H. S. nr ks. gł. 18099/2009 została przyjęta do Oddziału Urologii Szpitala ZOZ w Ostrowcu Świętokrzyskim 7 października 2009 roku, z powodu uwidocznionego podczas rutynowego badania usg jamy brzusznej hypoechogenicznego guza o średnicy 45 mm w okolicy wnęki nerki. Pacjentka nie miała żądnych dolegliwości ze strony układu moczowego, nie stosowała estrogenoterapii. Wykonana w oddziale tomografia komputerowa wykazała w środkowej części kory prawej nerki litą zmianę o wymiarach 36×49×48mm, modelującą zewnętrzny zarys nerki i ulegającą wzmocnieniu kontrastowemu słabszemu od pozostałego miąższu /42-48 jH/. Pacjentkę zakwalifikowano do przezotrzewnowej radykalnej nefrektomii. Śródoperacyjnie stwierdzono lity, szklisty i niejednorodny guz o średnicy około 5 cm w środkowej części prawej nerki.

Przebieg pooperacyjny bez powikłań. W piątej dobie po operacji w stanie dobrym pacjentka została wypisana do domu.

Makroskopowo guz zlokalizowano podtorebkowo w biegunie i częściowo w obrębie wnęki nerki wielkości 6 cm, dość dobrze ograniczony lity ze szczelinowatymi przestrzeniami płynowymi zawierającymi surowiczą treść. Wyściółka części torbielowatej gładka, lśniąca, część zaś lita guza szarawo-biała o włóknistej konsystencji.

Histopatologicznie guz wykazuje cechy budowy dwufazowej. Zbudowany jest z wrzecionowatokomórkowego podścieliska oraz tkanki nabłonkowej tworzącej struktury cewkowe i jamisto-torbielowate przestrzenie płynowe.

Część podścieliskową guza tworzy rozrost wrzecionowatych komórek o jasnych pęcherzykowatych jądrach, ogniskowo kształtu cygarowatego z niewielkim polimorfizmem jądrowym bez aktywności mitotycznej. W podścielisku liczne są włókna kolagenu, ogniska szkliwienia oraz liczne cienkościenne i grubościenne naczynia krwionośne. Rozrost wrzecionowato-komórkowy o immunofenotypie myofibroblastycznym proliferuje, wnikając w miąższ nerki okolicy wnęki. Indeks mitotyczny – 0/50HPF.

W części nabłonkowej guza obecne dość liczne struktury cewkowe i torbielowate, pokryte nabłonkiem sześciennym z obfitą kwasochłonną wydzieliną w świetle i ogniskową metaplazją rzęskową. Obraz histopatologiczny ogniskowo przypomina zanikowy miąższ nerki o cechach thyreoidyzacji.

Immunohistochemiczne podścielisko wykazuje silną ekspresję SMA oraz silną jądrową ekspresję re-

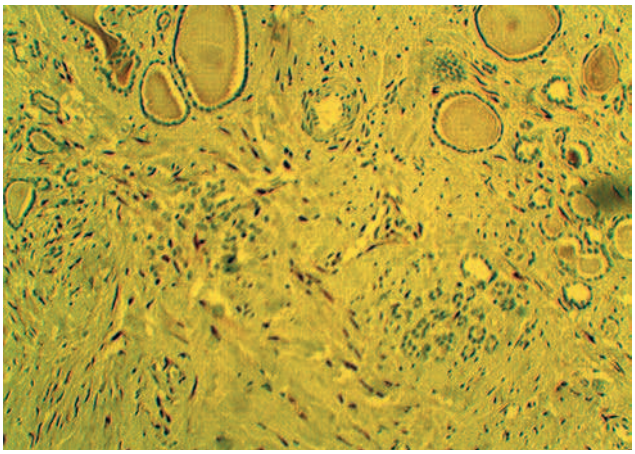

Fot. 5. Ekspresja receptorów progesteronowych w podścielisku (powiększenie 20-krotne)

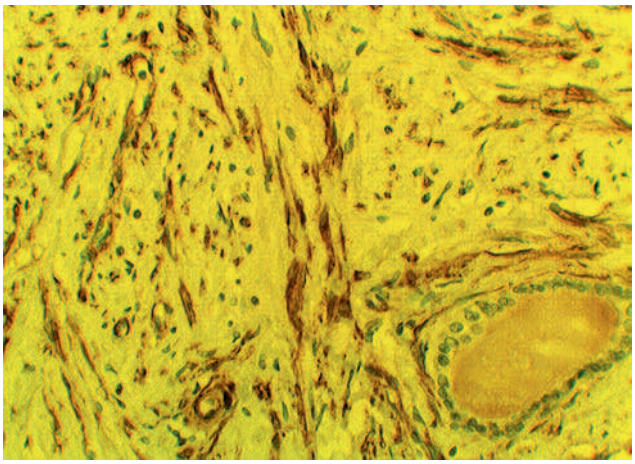

Fot. 6. Silna ekspresja SMA w części podścieliskowej (powiększenie 40-krotne)

ceptorów estrogenowych i progesteronowych, brak ekspresji CD 34 i HMB-45.

Część nabłonkowa wykazuje ekspresję cytokeratyny 7 i 19, nie wykazuje zaś ekspresji hormonów steroidowych

## DYSKUSJA

MEST jest rzadkim łagodnym nowotworem nerki. W piśmiennictwie opisano dotychczas około 50 przypadków tego guza [4], a *Cystic nephroma* łącznie około 200 przypadków [2]. Częstość występowania jest 6−10 razy większa u kobiet niż u mężczyzn i w większości przypadków związana jest z terapią estrogenową lub stanami po przebytej oophorektomii lub prostatektomii z powodu raka [2, 5]. Z objawów klinicznych dominuje hematuria i niespecyficzny ból brzucha, czasem wyczuwalna jest masa guza [2−7]. Guz jednak potrafi być bezobjawowy i może być przypadkowo zdiagnozowany w rutynowych badaniach obrazowych lub podczas autopsji.

Poza nerkową lokalizują guza opisano przypadek występowania MEST w pęcherzykach nasiennych [7] oraz zbliżone morfologicznie i immunofenotypowo guzy w wątrobie i trzustce typu *cystadenoma mucinosum* [8, 9].

Histogeneza nowotworu jest niejasna. Pierwotnie sądzono, że jest odmianą *congenital mesoblastic nephroma*, jednak badania molekularne i genetyczne wykluczają wspólne pochodzenie tych nowotworów [5]. Picken w swojej pracy wykazuje, że komponenta nabłonkowa guza jest raczej wtórnie objęta przez nowotworową proliferację myofibroblastyczną i stanowi resztkowe utkanie cewek nerkowych [10]. Nowe badania cytogenetyczne wykazują częstą translokację t(1;19) w MEST oraz jej brak *Cystic nephroma* [2].

W budowie histopatologicznej guza rozrost typu zrębu jajnika (*ovarian-like stroma*) cechuje się korelacją z przyjmowaniem doustnym estrogenów niezależnie od płci oraz z ekspresją jądrową receptorów steroidowych komórek podścieliskowych [2–6].

Diagnostyka różnicowa guza obejmuje głównie *solitary fibrous tumor* oraz *angiomyolipoma*, jednak obraz histopatologiczny oraz immonofenotyp nie sprawiają problemów diagnostycznych. Antic w swojej pracy przedstawił diagnostykę różnicową MEST z *Cystic nephroma*, wykazując znaczenie praktycznie jedynie ilościowego udziału podścieliska i obecności receptorów estrogenowych w podścielisku [3]. Podobne obserwacje przestawił w swojej pracy Michal [1].

## PIŚMIENNICTWO

[1] Michal M, Syrucek M. Benign Mixed epithelial and stromal tumor of the kidney. Pathol Res Pract. 1998; 194: 445−448.

[2] Mohanty SK, Parwani AV. Mixed epithelial and stromal tumors of the kidney: an overview. Arch Pathol Lab Med 2009 Sep; 133(9): 1483−1486.

[3] Antic T et al. Mixed epithelial and stromal tumor of the kidney and cystic nephroma share overlapping features. Arch Pathol Lab Med 2006; 130: 80−84.

[4] Kwon J et al. Mixed epithelial and stromal tumor of the kidney: A case report. J Korean Med Sci 2007; 22: 159−162.

[5] Yuvaraja B et al. Benign mixed epithelial and stromal tumor of the renal pelvis with exophytic growth: case report. Int Semin Surg Oncol 2005; 2.

[6] Stamatiou K et al. Cystic nephroma a case report and review of the literature. Cases J 2008; 1: 16261−16267.

[7] Bruno M et al. Low grade epithelial stromal tumour of the seminal vesicle. World J Surg Oncol. 2008; 6: 101.

[8] Devaney K, Goodman ZD, Ishak KG. Hepatobiliary cystadenoma and cystadenocarcinoma: a light microscopic and immunochistochemical study of 70 patients. Am J Surg Pathol 1994; 18: 1078−1091.
[9] Thompson LDR, Becker RC, Przygodzki RM. Mucinous cystic neoplasm (mucinous cystadenocarcinoma of low grade malignant potential of the pancreas: a clinicopathologic study of 130 cases). A J Surg Pathol. 1999; 23: 1−16.
[10] Picken MM, Fresco R. Mixed epithelial and stromal tumor of the kidney: preliminary immunochistchemical and electron microscopic studies of the epithelial component. Ultrastruct Pathol 2005; 29: 283−286.

**Adres do korespondencji:**

dr n. med. Piotr Lewitowicz
Wydział Nauk o Zdrowiu UJK
25-317 Kielce, Al. IX Wieków Kielc 19
e-mail: lewitowicz@onet.eu
tel. +48 41 349 69 64